

Herz- und Kreislauferkrankungen

Grundlagen und allgemeine Diagnostik

- Herz und Gefäßsystem = funktionelle Einheit.
- gemeinsame Aufgabe = Stoffwechsel zwischen verschiedenen Körperzellen zu ermöglichen....
 - Sauerstofftransport zu den Körperzellen.

Der vorübergehende Ausfall aller anderen Teilfunktionen wird für ein bestimmtes Zeitintervall toleriert, für einen Ausfall der Sauerstoffversorgung besteht nur ein Zeitfenster von 2-4 Minuten.

Kleiner Kreislauf:

Rechter Ventrikel → Art. pulmonalis → Lungenkapillaren (Sauerstoffaufnahme, Kohlendioxidabgabe) → Vv. pulmonales → Linker Vorhof → linker Ventrikel

Großer Kreislauf:

Linker Ventrikel → Aorta → Arterien → Kapillaren (Sauerstoffabgabe, Kohlendioxidaufnahme) → Venen → Vena cava superior und inferior → Rechter Vorhof → Rechter Ventrikel

Eine Besonderheit stellt die **Pfortader** (Vena portae) dar: Sie transportiert gemischtvenöses Blut vom Darm und der Milz zur Leber, erst dann gesellt sich das Blut dem normalen venösen Blut wieder zu.

Das Herz ist ein Vierkammerorgan, nahezu ausschließlich aus Muskulatur bestehend.

In der **Systole** kontrahiert der Muskel und treibt Blut durch die Pulmonalklappe (kleiner Kreislauf) bzw. die Aortenklappe (großer Kreislauf) in das Gefäßsystem sowie in die eigenen Versorgungsgefäße, die sog. Koronararterien oder Herzkranzgefäße, diese entspringen der Aorta.

In der **Diastole** erschlafft der Herzmuskel, die Hauptkammern werden aus den Vorhöfen über Trikuspidal- bzw. Mitralklappe gefüllt.

Drücke im Herzen (in mmHg) :

Rechter Vorhof = Zentraler Venendruck	2-4 mmHg (6-8 cmH ₂ O)
Rechter Ventrikel, systolisch	25 mmHg
Rechter Ventrikel, diastolisch	2-4 mmHg
Linker Vorhof	6-12mmHg
Linker Ventrikel, systolisch	120-140mmHg
Linker Ventrikel, diastolisch	6-12mmHg
Aorta, systolisch	120-140mmHg
Aorta, diastolisch	70-90mmHg

Untersuchung des Patienten

• Anamnese

- Belastungsdyspnoe (Einteilung nach der **New York Heart Association**)
 - NYHA I : Keine
 - NYHA II : Dspnoe bei schwerer körperl. Belastung
 - NYHA III : Dyspnoe bei leichter körperl. Belastung
 - NYHA IV : Ruhedyspnoe
- Orthopnoe: Dyspnoe im Liegen
- Nykturie: vermehrtes Wasserlassen in der Nacht

• Inspektion

- Zyanose:
 - zentrale Zyanose* (blaue Zunge und Mundschleimhäute) als Zeichen eines zyanotischen Herzfehlers,
 - periphere Zyanose* als Zeichen bei verschiedensten Erkrankungen.
- Ödeme (Wassereinlagerung):
 - Beinödeme und Aszites v.a. bei **Rechtsherzinsuffizienz**,
 - Lungenödem bei **Linksherzinsuffizienz**
- Einflußstauung: gestaute Halsvenen bei **Rechtsherzinsuffizienz**

• Palpation

- Lebergröße und hepatojugulärer Reflux: Vergrößerung der Leber und Stauung der Halsvenen nach Druck auf die Leber bei Rechtsherzinsuffizienz

• Auskultation

- 1. Herzton: Schluß der Trikuspidal- und Mitralklappe
- 2. Herzton: Schluß der Pulmonal- und Aortenklappe
- Geräusche zwischen 1. und 2. HT: **Systolikum**
- Geräusche zwischen 2. und 1. HT: **Diastolikum**

• Röntgen-Thorax in zwei Ebenen im Stehen

- Nachweis von Herzvergrößerungen
- Nachweis einer Lungenstauung als Ausdruck einer Herzinsuffizienz

• EKG (=Elektrokardiogramm)

- Untersuchung der elektrischen Aktivität des Herzens
- Nachweis von Herzrhythmusstörungen
- Nachweis von Durchblutungsstörungen, insbesondere: Infarkt
- Nachweis von Entzündungen am Herzen

• Langzeit-EKG

- Nachweis von Herzrhythmusstörungen

• Belastungs-EKG

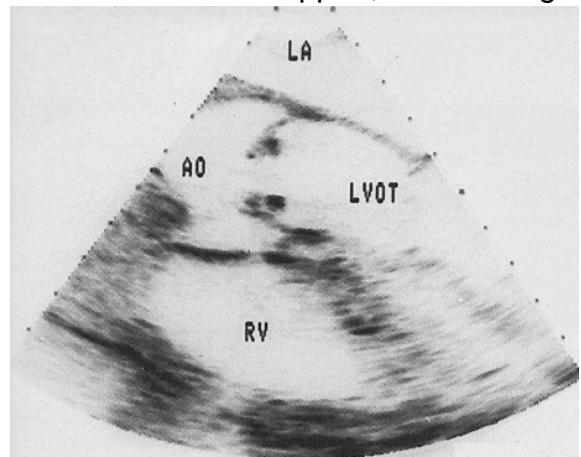
- Nachweis von belastungsabhängigen Durchblutungsstörungen

- **Elektrophysiologische Untersuchung (EPU)**

- EKG-Untersuchung mit Elektroden im Herzen selbst, ggf. gezielte Reizung des Herzens mit Stromimpulsen mit der Frage, ob das Herz zu schwerwiegenden Rhythmusstörungen neigt.
- Dem kann eine Ablation, also eine Verödung spezifischer Areale des Herzmuskels angeschlossen werden.

- **Echokardiographie**

- Darstellung des Herzmuskels und der Herzklappen im Bewegungsablauf
- Darstellung des Blutflusses im Herzen mittels Farbdoppler, Darstellung von **Klappeninsuffizienzen**
- Ausmessung der Flußgeschwindigkeit des Blutes und Errechnung von Klappenstenosen
- Die Streß-Echokardiographie (unter körperlicher oder medikamentöser Belastung) ist ein sehr gutes Verfahren zur Erkennung von Durchblutungsstörungen



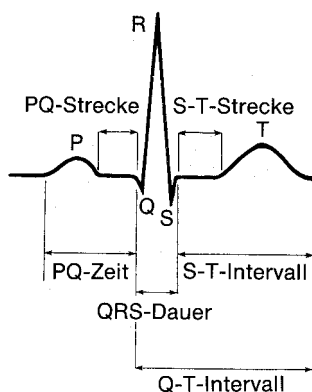
- **Myokardszintigraphie**

- Nachweis von Durchblutungsstörungen am Herzen, indem den Pat. ein radioaktiver Stoff gespritzt wird, der sich im Herzmuskel anreichert.

- **Coronarangiographie (Herzkatheter)**

- Direkte Darstellung der Herzkranzgefäße sowie des linken Ventrikels mittels Kontrastmittel, das über einen Verlängerungsschlauch in die Herzkranzgefäße gespritzt wird.
- Mit Hilfe von Druck- und Flußmessungen können auch Klappen- und andere Herzfehler qualitativ und quantitativ erfaßt werden.
- Mit Hilfe spezieller Ballonkatheter können Gefäßverengungen (Stenosen) in gleicher Sitzung evtl. erweitert werden.

Das EKG = Elektrokardiogramm



Das Elektrokardiogramm ist ein Untersuchungsverfahren, mit dem die elektrische Aktivität des Herzens dargestellt werden kann. Mit einem **Monitor-EKG**, für das mindestens drei Aufkleber mit Leitungen angebracht werden müssen, kann man Rhythmusstörungen feststellen, aber keine Aussagen dazu machen, ob vielleicht ein Herzinfarkt möglich ist. Das **Standart-EKG** benötigt zwölf Ableitungen. Damit sind in Grenzen der Nachweis eines Infarktes, einer Entzündung, oder einer Muskelverdickung (sog. Hypertrophie) möglich.

Die Herzinsuffizienz

Fallvorstellung:

Ein 30jähriger Patient kommt wg. Luftnot unter körperlicher Belastung zur Aufnahme. Er könne nicht mehr flach liegen ohne Luftnot. Er berichtet über eine zunehmende Belastungseinschränkung in den letzten Wochen, bei geringer körperlicher Anstrengung (z.B. Treppensteigen ~ 1 Stockwerk) bekomme er keine ausreichende Luft. Die Beine schwellen gegen abends an, nachts müsse er mehrfach zum Wasserlassen aufstehen. Schmerzen oder Enge in der Brust habe er nicht.

Vor einem Monat habe er einen grippalen Infekt gehabt, der nicht so richtig ausgeheilt sei, ansonsten sei er bislang immer gesund gewesen, Herzfehler seien nicht bekannt.

Def Unter Herzinsuffizienz versteht man die Unfähigkeit des Herzens, das vom Körper benötigte Blutvolumen pro Zeit (ausgedrückt als Herzminutenvolumen in l/min) zur Verfügung zu stellen.

PPh Das Herz hat gegen zwei Lasten anzuarbeiten, man bezeichnet sie als **Vorlast** und als **Nachlast**.

- Unter **Vorlast** versteht man die Menge an Blut, die in der Diastole in das Herz strömt und somit vom Herzen weiterbewegt wird. Je höher die Vorlast, desto höher der Druck am Ende der Diastole im Herzen. **Ohne** Vorlast könnte das Herz in der Systole kein Volumen austreiben. Bei **zu hoher** Vorlast wird das Herz überdehnt und kann nicht mehr optimal arbeiten.
- Unter **Nachlast** versteht man den Widerstand, gegen den das Herz anpumpen muss. Das rechte Herz pumpt gegen den Widerstand der pulmonalen Gefäße, das linke gegen den Widerstand der Körpergefäße. Der pulmonale Widerstand liegt unter normalen Bedingungen viel niedriger als der sog. systemische Widerstand. Deswegen ist der rechte Ventrikel auch nicht so muskelstark wie der linke.
- Kommt es zu einer Herzinsuffizienz so äußert sie sich in einem **Vorwärts-** und in einem **Rückwärtsversagen**: Blut kann nicht mehr in ausreichender Menge nach vorne gepumpt werden und zum Herzen fließendes Blut staut sich vor dem Herzen an.

Etl Man unterscheidet nach dem primären Ort der Herzinsuffizienz Links- und Rechtsherzinsuffizienz.

	Vorwärtsversagen	Rückwärtsversagen
Linksherzinsuffizienz	Hypotonie, Leistungsschwäche durch niedriges Herzminutenvolumen, Bewusstseinsstörungen	Stauung vor dem linken Herzen, also in den Lungengefäßen, im schlimmsten Fall Lungenödem
Rechtsherzinsuffizienz	Hypotonie, Leistungsschwäche und Bewusstseinsstörungen durch niedriges Herzminutenvolumen	Stauung vor dem rechten Herzen, also in den Venen des Halses und der Leber und den Bauchorganen

- Sy
- gemeinsame Symptome:
 - Belastungsdyspnoe, Einteilung nach NYHA
 - Leistungsminderung
 - Zyanose: periphere Zyanose, meist als Akrozyanose (Blaufärbung der Fingerkuppen, der Lippen)
 - Spezielle Symptome der **Linksherzinsuffizienz**
 - Asthma cardiale: asthmatische Beschwerden durch Anstrengung infolge Lungenstauung
 - schwerste Dyspnoe und Todesangst mit auf Distanz hörbaren Rasselgeräuschen („Kochen“) der Lunge bei Lungenödem
 - Spezielle Symptome der **Rechtsherzinsuffizienz**
 - gestaute Halsvenen (obere Einflußstauung)
 - Übelkeit, Schmerzen im Leberbereich durch Lebervenenstauung mit Lebervergrößerung
 - Beinödeme
 - Bauchvergrößerung durch Aszites (Flüssigkeitsansammlung in der Bauchhöhle)
 - Bei der Globalherzinsuffizienz können **alle** diese Symptome auftreten.
- Ät
- **Kardiale** Ursachen der Herzinsuffizienz
 - Koronare Herzerkrankung (KHK): Durchblutungsstörungen des Herzmuskels, Herzinfarkt
 - sog. Kardiomyopathien: Muskelerkrankungen des Herzens unbekannter Ursache, auf dem Boden von toxischen Wirkungen oder Entzündungen
 - Myokarditis: Herzmuskelentzündung entweder infektiöser Genese (meist Viren) oder durch Störung des Immunsystems bei Erkrankungen aus dem Bereich 'Rheuma'.
 - Herzklappen- und Herzfehler
 - Herzrhythmusstörungen
 - Perikarderguß (Herzbeutelerguß)
 - **Nicht-kardiale** Ursachen der Herzinsuffizienz
 - hypertensive Blutdruckentgleisung (→ Linksherzinsuffizienz)
 - pulmonalarterielle Druckerhöhung (→ Rechtsherzinsuffizienz)
 - Volumenüberlastung (z.B. nach Infusionen)
 - seltener: Anämie (Blutarmut), Shunts (Kurzschlüsse zwischen Venen und Arterien, z.B. bei Dialysepatienten)
- Th
- Die beste Therapie der Herzinsuffizienz ist die kausale Therapie (siehe Ursachen). Diese ist aber oft nicht oder nicht sofort möglich.**
- **Allgemeinmaßnahmen:** Bettruhe oder körperliche Schonung, Hochlagerung des Oberkörpers, Diät (ggf. Gewichtsreduktion, kochsalzarme Diät, kleine Mahlzeiten), Trinkmengenbeschränkung, Sauerstoffgabe, Thrombose-prophylaxe mit Heparin

- Medikamentöse Maßnahmen
 - **Steigerung der Kontraktionskraft** des Herzmuskels: Hierfür stehen Auszüge aus dem Fingerhut, das sog. **Digitalis** zur Verfügung. Wegen seiner Gefährlichkeit wird Digitalis nur eingesetzt bei Herzinsuffizienz NYHA IV oder bei gleichzeitig bestehendem Vorhofflimmern. Bei besonders schweren Fällen (Intensivstation) können Katecholamine wie **Dobutamin** (Dobutrex) gegeben werden. Diese Medikamente verlieren mit der Zeit ihre Wirkung.
 - **Senkung der Vorlast: Diuretika** reduzieren über vermehrte Wasserausscheidung die Blutmenge (bei akuten Beschwerden wird v.a. Lasix® verwendet, weil es sofort und stark wirkt). Weitere häufig verwendete Diuretika: Dytide H®, Aquaphor®, Arelix®, Osyrol® ...
 - **Senkung der Nachlast: ACE-Hemmer** (Endung der Substanzen endet immer auf -pril, z.B. Captopril=Lopirin®, Enalapril=Xanef®, Ramipril=Delix®) **oder Sartane** (Endung der Substanzen auf -tan, z.B. Losartan=Lorzaar®, Valsartan=Diovan®) senken den Blutdruck und damit den Gefäßwiderstand. Sie sind besonders beliebt, weil sie auch einen günstigen Einfluss auf die Kontraktionskraft des Herzens und auf die Vorlast haben.
 - Vorsicht ist aber bei vorbestehender Niereninsuffizienz geboten: Gefahr der Funktionsverschlechterung der Nieren und der Hyperkaliämie.
 - **Ökonomisierung der Herzarbeit: β -Blocker** Obwohl β -Blocker bei i.v.-Gabe die Herzkraft vermindern, senken sie bei vorsichtiger und in langsam steigender Dosis die Herzfrequenz und erniedrigen den Sauerstoffbedarf des Herzens, es blockiert den Herzmuskel gegen schädliche Einflüsse von Stresshormonen.

Die drei Säulen der Herzinsuffizienztherapie:

- β -Blocker
- ACE-Hemmer oder Sartane
- Diuretika

MERKE: Unter den Digitalispräparaten gibt es zwei wichtige Gruppen: **Digoxin** (Novodigal®) und **Digitoxin** (Digimerck®). Digoxin wird überwiegend **renal** ausgeschieden, es kumuliert daher bei Niereninsuffizienz. Digitoxin dagegen wird über die **Leber** und Galle ausgeschieden, es kann daher bei Leberinsuffizienz kumulieren. Nach diesen Gesichtspunkten sollten die Präparate ausgewählt werden.

Die Indikation für Digitalispräparate ist inzwischen eingeschränkt: Herzinsuffizienz bei gleichzeitig bestehendem Vorhofflimmern oder Herzinsuffizienz NYHA IV.

- **Schrittmacher mit biventrikulärer Stimulation**

Der sog. Biventrikuläre Schrittmacher, meist gleichzeitig mit einer Defibrillatorfunktion kann bei wenigen ausgewählten Patienten eine Besserung der Herzinsuffizienz er-

zielen, in dem er eine nicht mehr synchrone Muskelkontraktion in der Systole durch gleichzeitige Stimulation des rechten und des linken Ventrikels resynchronisiert.

Akute Linksherzinsuffizienz, das Lungenödem

- Ät Infarkt, hypertensive Blutdruckentgleisung, schwerwiegende HRST
Selten: toxisches Lungenödem, z.B. nach Rauchgasinhalation / Heroinintoxikation
- PPh Durch die akute Herzschwäche staut sich Blut in der Lunge, es kommt zum Austritt von Flüssigkeit in die Lungenbläschen (Alveolen).
- Sy Hochgradige Dyspnoe und Orthopnoe, Einsatz der Atemhilfsmuskulatur, Todesangst, ‚Kochen‘ der Lunge, Zyanose, Kaltschweißigkeit, Blässe
→ evtl. sogar Schäumen aus dem Mund
- Th **Allgemeinmaßnahmen** noch vor Eintreffen des Arztes:
- Oberkörper hoch, Beine tief
 - Sauerstoff geben, Fenster auf, beengende Kleidung entfernen
 - Beruhigen !
 - RR/Puls messen (wichtige Information für den Arzt!)

Maßnahmen durch den Arzt:

- Diuretika und Nitro (letzteres nur bei Druck über 120 systolisch)
→ Verminderung der Vorlast
- Beseitigung einer erkennbaren Ursache: RR-Senkung mit Nitro und anderen Blutdrucksenkern, Bekämpfung von Rhythmusstörungen
- Morphin s.c. und/oder i.v. zur Sedierung und Schmerzbekämpfung
- bei vitaler Gefährdung: Intubation und Beatmung mit 100% Sauerstoff

Auf Intensivstation:

- Beatmung: Das Beatmungsverfahren der Wahl ist inzwischen nicht mehr die Intubation des Patienten, sondern die nichtinvasive Ventilation mittels Überdruck und Maske unter leichter Sedierung.
- Gabe von Katecholaminen (Dobutrex) bei Vorwärtsversagen, von Nitro und Lasix bei Rückwärtsversagen

MERKE: Digitalis ist in Deutschland ein beliebtes Medikament zur Behandlung der chronischen Herzinsuffizienz (nicht so sehr in anderen Ländern), die Grenze zwischen therapeutischer und toxischer Wirkung ist aber eng (geringe therapeutische Breite). Digitalis entfaltet keine Sofortwirkung, es ist somit auch kein Medikament, das zur **Akuttherapie** des Lungenödems geeignet wäre.

Fallvorstellung (Lösung):

Der oben vorgestellte Mann wird durchuntersucht:

In der Echokardiographie zeigt sich ein deutlich vergrößerter, schlecht kontraktiver linker Ventrikel, kein Herzfehler. Im Thoraxbild ist ebenfalls ein vergrößertes Herz sowie eine Lungenstauung zu sehen. Gegen Abend hat der Pat. tief eindrückbare Unterschenkelödeme. Bei der Herzkatheteruntersuchung wird eine KHK ausgeschlossen. Im Labor Entzündungszeichen und Anstieg der Herzenzyme

CK, GOT und LDH sowie von Troponin. Nachweis von hohen Antikörpertitern gegen den Coxsackie-Virus.

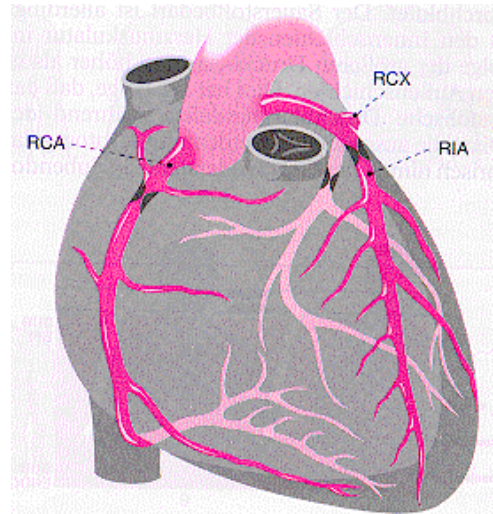
Diagnose: Herzinsuffizienz bei Virusmyokarditis.

Therapie: Bettruhe, Kortison anfänglich, Gabe von Diuretika und ACE-Hemmern. Hierunter deutl. Beschwerdebesserung. Nach 3 Monaten ist das Herz wieder klein, die Beschwerden sind weg, die Entzündungszeichen haben sich normalisiert.

Die Koronare Herzerkrankung (KHK)

Def Unter Koronarer Herzerkrankung versteht man Erkrankungen mit einem Mißverhältnis von Sauerstoffbedarf des Herzmuskels und Sauerstoffangebot durch die versorgenden Gefäße.

PPh Das Herz wird aus zwei Arterien mit Blut versorgt, die aus der Aorta direkt nach ihrem Abgang aus dem Herzen entspringen. Diese Gefäße umgeben das Herz wie ein Kranz (=Corona) und werden deshalb Koronargefäße genannt. Man unterscheidet **rechte** und linke **Koronararterie**. Die linke Koronararterie bildet nur einen kurzen Stamm (sog. **Hauptstamm**) und zweigt sich dann in zwei große Äste auf, den **Ramus descendens anterior** (auch RIVA, R. interventricularis anterior oder LAD, left anterior descendent genannt) und den **Ramus circumflexus**.



Unter **Koronarreserve** versteht man die Fähigkeit des Herzens, unter Belastungsbedingungen noch mehr Sauerstoff zu erhalten. Diese Reserve ist sehr gering. Bereits unter Ruhebedingungen wird 75% des maximal Möglichen an Sauerstoff aus dem Blut aufgenommen, eine Steigerung der Durchblutung ist nur in geringem Umfang möglich. Die KHK kann sich unterschiedlich manifestieren: → siehe Textfeld rechts

Manifestationsformen der KHK:

1. Angina pectoris
2. Myokardinfarkt
3. Herzinsuffizienz
4. plötzlicher Herztod

Ät

- **Atherosklerose** der Koronararterien: häufigste Ursache der KHK. Der Begriff KHK wird daher praktisch synonym mit dieser Ursache benutzt.
- seltene Ursachen: Koronarspasmen (Krämpfe der Arterienmuskulatur), Koronararteriitis
- sekundäre KHK auf der Grundlage anderer Erkrankungen: Hypertrophie des Herzmuskels, Herzrhythmusstörungen, Anämie

Beeinflussbare Risikofaktoren der KHK:

1. Rauchen
2. Hypertonie
3. Hypercholesterinämie
4. Diabetes
5. Adipositas
6. Hyperuricämie
7. Bewegungsmangel
8. Stress

Häu **Häufigste Todesursache in entwickelten Ländern!!**

Die wichtigsten Risikofaktoren der KHK sind:

- nicht beeinflussbare RF: Männliches Geschlecht, familiäre Disposition, Lebensalter
- beeinflussbare RF: siehe Textfenster oben

- D
- Ruhe- und Belastungs-EKG: Leitsymptom der KHK ist die sog. ST-Senkung
 - Myokardszintigraphie (unter körperl. Belastung): Aufdecken von Zonen mit kritisch niedriger Durchblutung
 - Herzecho- und Stressechokardiographie: Gesamtbeurteilung des Herzens, seiner Kontraktionskraft und belastungsabhängiger Durchblutungsstörungen
 - Koronarangiographie (Herzkatheter): Der ungeschlagene Standard der Diagnostik der KHK

Angina pectoris

Def ‚Brustenge‘ in direkter Übersetzung

Sy Retrosternaler Druck oder Brennen, Ausstrahlung der Beschwerden in den linken Arm, den linken Hals, den Oberbauch, selten auch in die rechte Schulter ist möglich.

Ät Die AP ist das Kardinalsymptom der Sauerstoffnot des Herzmuskels, Ursache ist fast immer eine KHK

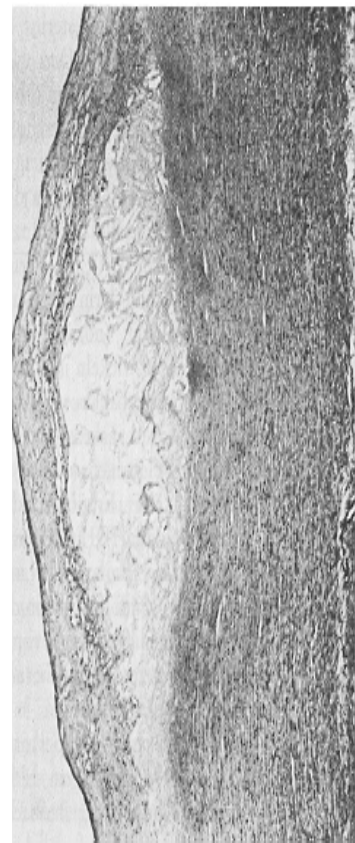Etl

- Unter **stabiler AP** versteht man Beschwerden, die unter bestimmten Belastungssituationen auftreten, in Ruhe aber wieder verschwinden. Ursache ist meistens eine Stenose eines Koronargefäßes, hervorgerufen durch einen Kalkplaque.
- Unter **labiler bzw. instabiler AP** versteht man eine in Häufigkeit und Stärke zunehmende Symptomatik, die schließlich nicht einmal mehr auf Medikamentengabe anspricht. Auch jede Erstangina ist definitionsgemäß labil. Ursache ist meist ein Plaque, der ‚aufgebrochen‘ und oft zusätzlich mit Blutplättchen behaftet ist, so dass es zu einer hochkritischen Stenose des Gefäßes kommt. Wird die Stenose zum Beinaheverschluss, so kann es bereits zu einem kleinen Infarkt kommen.

Akutes Koronarsyndrom:

Das Verständnis, wie es zur instabilen AP und zum Myokardinfarkt kommt, hat durch die Analyse von Gefäßverkalkungen erheblich zugenommen. Gefäßverkalkungen laufen in mehreren Stadien ab:

1. **Lipidfleck:** Bereits in der Jugend und frühem Erwachsenenalter kommt es zu Fetteinlagerungen unter der Gefäßinnenhaut (Endothel). Ein we-



sentlicher Faktor für die Bildung von Lipidflecken ist Cholesterin (während die normalen Fette keine Rolle spielen). Durch weitere Fetteinlagerung, Einwanderung von Leukozyten und Ausfällung von Kalzium entsteht über viele Jahre über Zwischenstadien schließlich ein

2. **arterosklerotischer Plaque:** Ein teils verkalktes Fettpolster wölbt sich ins Lumen vor, die Gefäßinnenhaut deckt dieses Polster allerdings noch ab. Es kommt dadurch zur Stenose des Gefäßes. Übersteigt die Stenose 75% des Gefäßlumens, kann es zu Durchblutungsmangel kommen. Leitsymptom am Herzen wäre hier die stabile AP.

3. sog. **komplizierte Läsion:** Die Gefahr besteht, daß der ‚Deckel‘ des Endothels reißt. Dann wird durch den Blutstrom das Fett-Kalkmaterial ausgespült. Dieses kann das Gefäß weiter hinten verstopfen (embolisieren), was am Herzen zum Infarkt (am Bein z.B. zur Embolie) führt. Oder aber es heften sich Blutplättchen (Thrombozyten) an die rauhe Oberfläche des ausgewaschenen Plaques. Der so entstandene Blutpfropf (Thrombus) engt das Gefäß hochgradig ein oder verschließt es. Leitsymptom wäre hier die instabile AP oder der Infarkt. Da dieses Aufreißen des Plaques ein akutes Ereignis ist, spricht man inzwischen auch gerne vom **akuten Koronarsyndrom**.

Der Begriff akutes Koronarsyndrom beschreibt als Überbegriff folgende Syndrome:

- Instabile Angina pectoris
- NSTEMI: Nicht-ST-Hebungs-Infarkt, definiert als Herzinfarkt (Anstieg von Troponin und CK) ohne ST-Hebung im EKG (andere EKG-Veränderungen sind möglich)
- STEMI: ST-Hebungs-Infarkt, definiert als Infarkt mit ST-Strecken-Hebungen

D siehe KHK, im akuten Anfall ist ein EKG und die Abnahme der Herzfermente wichtig.

Th **... des akuten AP-Anfalles**

- **Allgemeinmaßnahmen:** Befreiung von beengter Kleidung, Fenster auf, beruhigen, Sauerstoffgabe, RR- und Puls messen (Voraussetzung für die Gabe von Nitro)
- Gabe von **Nitroglycerin** (dasselbe wie im Dynamit) als Spray oder Kapsel. Die Wirkung tritt innerhalb weniger Minuten ein. Nitro wird hervorragend über die Haut und Schleimhäute aufgenommen. Es erweitert die Gefäße, auch die Koronarien, senkt die Nachlast und die Vorlast des Herzens und erleichtert dem Herzen dadurch die Arbeit. Nitro sollte nur bei einem Druck von über 100 mmHg systolisch bis zum Eintreffen des Arztes gegeben werden.
- **Analgesie** (=Schmerzbekämpfung): Gabe von Morphin oder Verwandten des Morphins (Opiate) senkt auch den Streß für den Pat., damit Blutdruck und erleichtert ebenfalls die Herzarbeit.

- Die Gabe von **Acetylsalicylsäure** (Aspirin®, Godamed®, Aspisol® i.v.) intravenös macht immer dann Sinn, wenn der Pat. diese noch nicht genommen hatte. ASS hemmt die Thrombozyten am Verklumpen (Thrombozytenaggregationshemmer) und kann somit ein akutes Koronarsyndrom abwenden helfen.
- **Clopidogrel** (Plavix®, Iscover®) in einer loading dose von 600mg p.o. wirkt zum Aspisol synergistisch und wird in einer Dosis von 75mg pro Tag über Wochen bis Monate fortgeführt.
- Noch stärker als ASS wirksam gegen Thrombusbildung wirken **Abciximab** (Reo Pro®) und **Tirofiban** (Agrastat®). Es handelt sich um künstlich hergestellte Antikörperfragmente bzw. Moleküle gegen Zelloberflächenstrukturen (Rezeptoren) der Thrombozyten, mit denen diese normalerweise gegenseitig zusammenkleben. Diese Medikamente werden nur als Infusion oder Injektion unter Überwachung gegeben (Blutungsgefahr).
- **Herzkatheter und Akut-PTCA** (=perkutane transluminale Coronarangioplastie = Ballonkatheter): Auffinden und Beseitigung einer kritischen Koronarstenose

... der chronischen stabilen Angina pectoris:

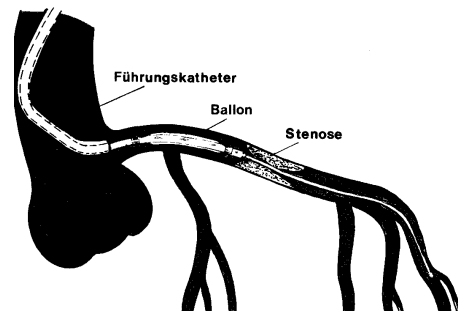
- **Nitro** als Tabletten (z.B. Isoket®, Mono Mack®, Corangin ret®). Erweitert Venen und Arterien. Wg. sehr rascher Gewöhnung dürfen die Medikamente nicht kontinuierlich über den Tag verteilt gegeben werden, meist läßt man eine Pause am Abend (z.B. Isoket ret. 60 1-1-0). Nebenwirkung: RR-Senkung, Kopfschmerzen
- **Molsidomin** (Corvaton®) wirkt ähnlich wie Nitro, es tritt aber keine Gewöhnung auf, daher kann es kontinuierlich gegeben werden (z.B. Corvaton ret. 1-0-1).
- **ASS** (Aspirin®, Godamed®): Wirkung s.o., ASS senkt das Risiko eines Infarktes bei KHK deutlich. Es hemmt die Zusammenballung von Blutplättchen und damit die Thrombusentstehung. Es wird für diese Indikation in einer weitaus geringeren Dosis gegeben, als als Schmerzmittel (100mg/die statt 500-1000mg/die). Nebenwirkungen: Minimal verstärkte Blutungsneigung, Gefahr des Magen- oder Duodenalgeschwürs.
- Sog. **Calcium-Antagonisten** (Adalat®, Munobal®, Norvasc® u.a.) erweitern auch die Gefäße und senken auch den Druck, eine Verbesserung der Prognose ist für diese Substanz aber nicht nachgewiesen.
- **β-Blocker** (Beloc®, Concor®, Dilatrend®): Sie blockieren die sog. β-Rezeptoren am Herzen, die normalerweise von Adrenalin und verwandten Substanzen erregt werden. Dadurch wird das Herz gegen die ‚Streßhormone‘ abgeschirmt. β-Blocker verbessern nachweislich die Prognose bei KHK. Nebenwirkungen: Verstärkung eines Asthma bronchiale, bei Diabetikern können Unterzuckerzustände (Hypoglykämien) evtl. nicht mehr frühzeitig auffallen, Müdigkeit, Mundtrockenheit
- **Herzkatheter und PTCA** sind indiziert, wenn zunehmende Beschwerden vorliegen.

PTCA (perkutane transluminale Coronarangioplastie):

Röntgen- und Kontrastmittelgesteuertes Verfahren, bei dem mit Hilfe eines aufdehnbaren Ballons eine Koronarstenose auseinandergedrückt werden kann.

Komplikationsmöglichkeiten:

- in 30% der Fälle kommt es im Laufe des ersten Vierteljahres zu einer Restenose → nochmalige PTCA
- Dissektion: Einreißen der Gefäßinnenwand mit erneuter Gefäßverlegung → Einlage eines Stützröhrchens (**Stent**), der das Gefäß offenhalten soll
- Kammerflimmern: Herzstillstand infolge maligner Rhythmusstörung wegen der Sauerstoffnot des Herzens während der Ballondehnung
- Blutung aus dem Einstich in der Leiste



ACB (Aortokoronarer Bypass):

Operatives Anlegen von Umgehungsgefäßen, die eine Stenose oder einen Verschuß überbrücken sollen. Hierfür werden Beinvenen oder eine Brustarterie (Art. thoracica interna) hergenommen. Die OP erfordert den Einsatz der Herz-Lungen-Maschine und künstlich erniedrigte Körpertemperatur (Hypothermie). Die ACB-OP kommt v.a. in Frage, wenn die PTCA inkl. Stent erfolglos war oder wenn mehrere Gefäße gleichzeitig behandlungspflichtig sind. Das (Sterbe-)Risiko einer ACB-OP liegt heute unter 5% und wird auch bei Älteren erfolgreich durchgeführt.

Komplikationsmöglichkeiten:

- Schlaganfall und Herzinfarkt perioperativ
- Herzrhythmusstörungen nach OP (oft sog. Vorhofflimmern)
- Herzbeutelerguß (Blut oder Wundflüssigkeit) mit Gefahr der Tamponade
- Bypässe unterliegen einem schnellen ‚Alterungsprozeß‘ und können sich ebenfalls wieder verschließen (v.a. Venenbypässe).

STEMI

Fallvorstellung:

Ein 65jähriger Pat. kommt zur Aufnahme in die Intensivstation. Er hat seit 1 Stunde schwerste pectanginöse Beschwerden. Er ist blass, kaltschweißig und dyspnoisch. Er erbricht mehrfach. Der Puls beträgt 130/min, der Blutdruck 80/40 mmHg. Das EKG zeigt die typischen Veränderungen (ST-Hebung) bei akutem Vorderwandinfarkt. Es entwickeln sich Rhythmusstörungen, schließlich sog. Kammerflimmern mit Herz-Kreislaufstillstand, das eine elektrische Defibrillation erforderlich macht. Der Pat. muss intubiert werden.

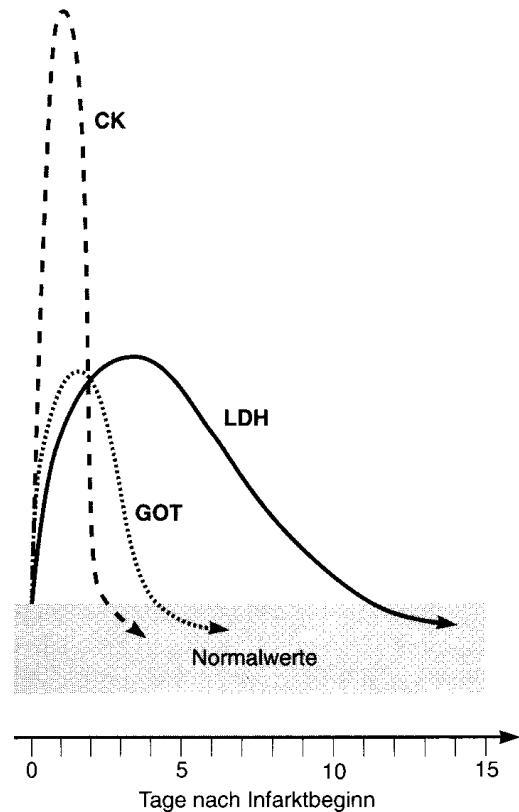
Diagnose: Akuter Vorderwandinfarkt mit kardiogenem Schock, Defibrillation bei Kammerflimmern.

- Def Absolute Sauerstoffnot (Ischämie) eines Herzmuskelareals, in der Regel durch Verschuß einer Koronararterie mit Zelluntergang und Herzmuskelnekrose.
- Pg In aller Regel kommt es auf dem Boden einer vorbestehenden KHK zu einem Aufbrechen eines Plaques, Thrombusbildung und damit zum Verschluss einer Koronararterie.
- Sy Schwere Angina pectoris ohne Besserung auf Nitro, teilweise Vernichtungsschmerz mit Todesangst
Blässe und Kaltschweißigkeit, Übelkeit und Erbrechen

Im schlimmsten Fall Kollaps mit Herz-Kreislaufstillstand wg. Kammerflimmern oder Symptome eines akuten Lungenödems wg. akuter Herzinsuffizienz. V.a. bei Diabetikern können die Symptome aber auch infolge Nervenschädigung kaum oder gar nicht vorhanden sein (sog. **stummer Infarkt in 15% der Fälle**).

- D
- **EKG:** Wichtigstes Kriterium, ob ein Infarkt vorliegt. Leitsymptom des akuten Infarktes ist die sog. **ST-Strecken-Hebung**. Solche Hebungen in mehr als zwei verschiedenen Ableitungen gelten als sicheres Infarktzeichen. Es gibt auch (meist kleine) Infarkte ohne sichere Zeichen im EKG, sie nennt man **enzymatische Myokardinfarkte**, weil man sie nur über das Labor erkennen kann.

- **Labor:** Bestimmung von Troponin I und der Herzenzyme CK (Kreatinkinase), GOT (Glutaryl-Oxalat-Transaminase) und LDH bzw. HBDH (Lactat- bzw. Hydroxybutyratdehydrogenase). Als erstes steigt das Troponin an, das Troponin bleibt tagelang erhöht und ist kein geeigneter Verlaufsparemeter. Es sollte nur wiederholt bestimmt werden, wenn die erste Testung unauffällig war. Von den anderen Enzymen steigt als erstes die CK, sie fällt als erstes auch wieder ab. Danach folgt die GOT und die LDH. Am längsten erhöht bleibt die LDH.



- Ko
- Herzrhythmusstörungen: Kammerflimmern mit Herzstillstand (häufige Todesursache) oder Bradykardie mit Schrittmacherpflichtigkeit
 - Kardiogener Schock (akute Herzinsuffizienz aufgrund des großen Infarktes)
 - chronische Herzinsuffizienz
 - Herzwandruptur mit Perikardtamponade
 - Akute Mitralklappeninsuffizienz durch Abriss eines Papillarmuskels
 - Herzwandaneurysma (Aussackung der betroffenen Herzwand) mit Gefahr der Anlagerung eines Thrombus

Th Die Therapie des akuten Myokardinfarktes umfasst mehrere Schritte

1. Akuttherapie:

- Sedierung und Schmerzbekämpfung: Gabe von Morphin
- Heparin und ASS (Aspisol) i.v., bei ausreichendem Blutdruck Gabe von Nitro i.v. (Isoketinfusion)
- Sauerstoffgabe

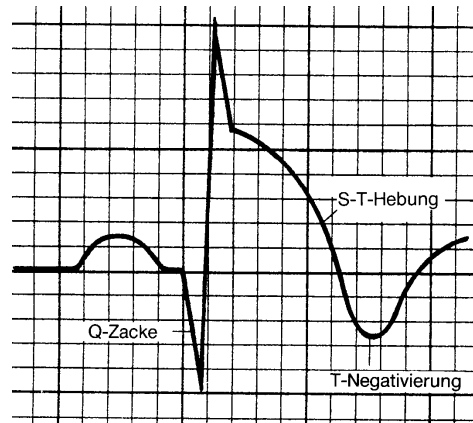
2. Kausale Therapie:

Entscheidung über Rekanalisationsmöglichkeiten → PTCA oder Lyse:

- **Lysetherapie:** Die Lysetherapie kommt nur noch für diejenigen Patienten in Frage, die nur mit einer Zeitverzögerung von mehr als 1,5 Stunden bei ganz frischem Infarkt in eine Klinik mit Katheterlabor gelangen würden. Auch diese Patienten müssen dann unmittelbar ins Katheterlabor.

- **Akut-PTCA:** Herzkatheter mit Ballondilatation im akuten Infarkt. Dies führt in den meisten Fällen zu einer Wiederherstellung des Blutflusses und damit zu einer Infarktminimierung. Die PTCA ist der Lyse bei weitem überlegen. Sie ist umso effektiver, je früher sie durchgeführt wird. Alles muss sich diesem Zeitdiktat unterordnen. Daher wird auch auf keine Laborergebnisse oder ähnliches gewartet.

- **Notfall-Bypass-Operation:** Wird beim normalen Infarkt nie durchgeführt (hohes Risiko), aber bei einer geplanten PTCA, wenn es hierbei zu einer nicht behebbaren Komplikation mit Gefäßverschluss kommt.



3. Nachbehandlung:

- Frühzeitige **Mobilisation:** bei stabilem Patient schon am Tag nach dem Infarkt in einem langsamen Stufenprogramm und KG-Anleitung.

- **Rehabilitation:** Anschlussheilbehandlung im Anschluss an den Aufenthalt im Akutkrankenhaus, die v.a. der Wiederherstellung der körperlichen Leistungsfähigkeit dient. Dauer: etwa 3 Wochen

- **Prophylaxe:** Verhinderung eines weiteren Infarktes durch

- sportl. Betätigung, am besten in Herzsportgruppen unter ärztlicher Anleitung
- Therapie von Risikofaktoren, z.B. fettarme Kost zur Cholesterinsenkung, Einstellen von Rauchen, gute Blutzuckereinstellung bei Diabetikern etc.

- Dauertherapie mit **ASS** und evtl. **β-Blockern:** Für ASS und β-Blocker ist gesichert, dass sie das Risiko eines Re-Infarktes senken. Die Gabe von **Statinen** (Fettsenkern, zum Beispiel Simvastatin=Zocor®) soll die Ausbildung weiterer Plaques verhindern, **ACE-Hemmer/Sartane** sollen eine Herzinsuffizienz nach Infarkt vermeiden.

Prg 15% der Patienten versterben an ihrem Infarkt noch vor Eintreffen im Krankenhaus (meist am Kammerflimmern), weitere 5% versterben noch unter stationärer Behandlung.

Fallvorstellung (Lösung):

Nach Intubation des Patienten entschließt man sich, obwohl Kontraindikationen einer Lyse nicht genau erfragt werden können, bei typischem EKG und Beschwerdedauer von nur 45 Minuten zu einer Lysetherapie mit rTPA. Während der Lyse kommt es erneut zu mehrfachem Kammerflimmern, das mehrere Elektroschocks notwendig macht. Das EKG nach Lyse zeigt keine ST-Hebungen mehr, der Kreislauf ist stabil, der Pat. kann nach 4 Stunden extubiert werden. Die weiteren Untersuchungen der nächsten Tage zeigen keine wesentliche Infarktnarbe. Nach PTCA einer Koronarstenose, Mobilisation und AHB kann der Pat. nach insgesamt 6 Wochen wieder in seinen Beruf zurückkehren.

Plötzlicher Herztod

Def Weitere Manifestationsmöglichkeit der KHK mit Tod innerhalb Sekunden durch Herz-Kreislaufstillstand

Ät Ursache des plötzlichen Herztodes ist fast immer Kammerflimmern, das durch Sauerstoffnot des Herzmuskels ausgelöst wird, ohne das der Pat. Angina pectoris verspüren muss.

Diagnostik und Therapie:

Der plötzliche Herztod kann nur verhindert werden, wenn innerhalb von ca. 4 Minuten Kreislaufaktivität wiederhergestellt oder durch kardiopulmonale Reanimation (CPR) auf niedrigem Niveau überbrückt werden kann. Das heißt: jede Bewusstlosigkeit mit Pulslosigkeit (zu tasten an den Halsgefäßen) erfordert sofortige kompetente Reanimationsmaßnahmen. Kommt es nicht im Krankenhaus zu Kammerflimmern, entscheidet die Qualität der Reanimation durch Laien über das Überleben des Patienten.

Wer ist gefährdet?

Neben Patienten mit KHK und akutem Infarkt sind es vor allem Patienten mit schwerer Herzschwäche, auch aufgrund anderer Erkrankungen. Eine im Echo gemessene EF von < 30-35% kennzeichnet diejenigen Patienten, die daher prophylaktisch mit einem implantierbaren Defibrillator (ICD) ausgestattet werden sollten, auch wenn sie bislang gar keine Rhythmusprobleme gehabt haben.