

**Cron TA, Osswald S, Borggrefe M: Das Brugada-Brugada-Syndrom – eine EKG-Blickdiagnose!**  
**Schweiz Med Wochenschr 1998;128:1965.**

Die Brüder Pedro und Josep Brugada beschrieben 1991/1992 anhand einer kleinen Serie von Patienten ein neues Syndrom – das «Brugada-Brugada-Syndrom» [1, 2]. Dabei handelte es sich um Patienten, die alle einen plötzlichen Herz-Kreislauf-Stillstand erlitten und erfolgreich reanimiert wurden. Zwei gemeinsame Merkmale charakterisierten diese Patienten: einerseits ein typisches EKG-Bild und andererseits der fehlende Nachweis einer zugrundeliegenden strukturellen Herzkrankheit.

Das für ein Brugada-Syndrom typische EKG zeigt ein Rechtsschenkelblock-ähnliches Bild mit charakteristischen ST-Hebungen in den rechts-präkordialen Ableitungen V1-V3 (R' mit sattelförmiger oder zeltförmig deszendierender ST-Hebung, vgl. Abb. 1).

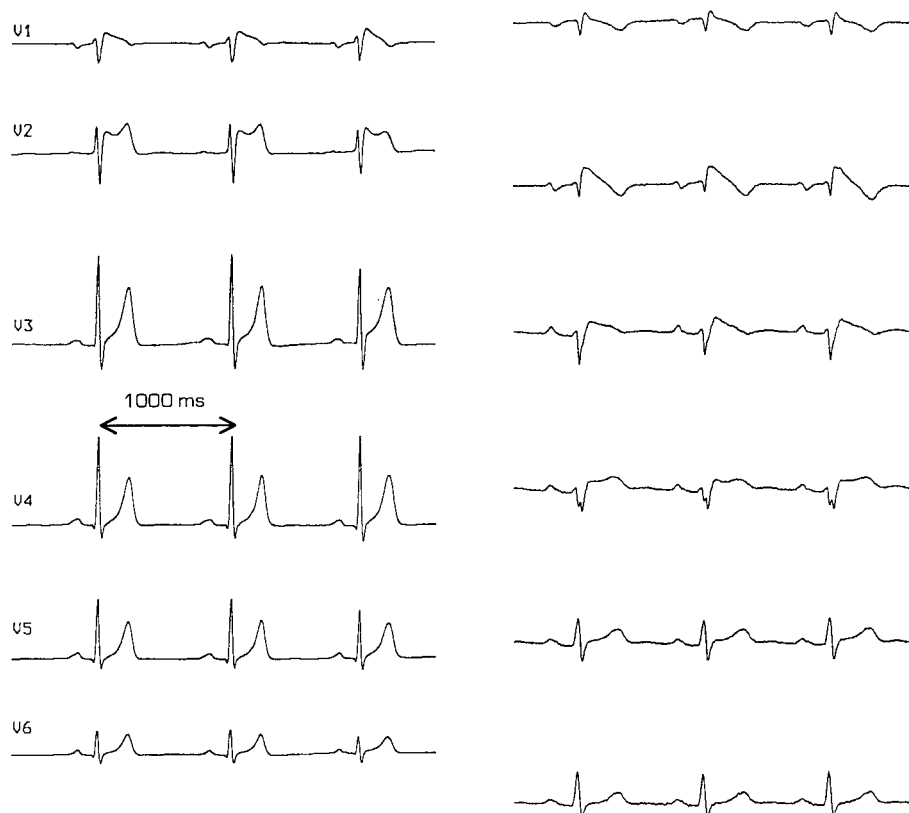


Abbildung 1: EKG-Beispiele zweier Patienten mit Brugada-Syndrom (Brustwandableitungen)

Zu berücksichtigen ist, dass die EKG-Veränderungen wechselnd ausgeprägt oder nur intermittierend vorhanden sein können. Sie lassen sich durch intravenöse Verabreichung von Klasse-IA-Antiarrhythmika demaskieren oder verstärken [3].

Die Ätiologie und Pathophysiologie ist noch unklar. Einige Autoren glauben, dass es sich beim Brugada-Syndrom um eine Manifestationsform der arrhythmogenen rechtsventrikulären Kardiomyopathie handelt [4].

Neuere molekulargenetische Untersuchungen weisen auf eine Störung im Bereich eines myokardialen Natriumkanals hin [5]. Brugada et al. [6] haben kürzlich die neuesten Daten zur Langzeitbeobachtung von inzwischen 63 weltweit erfassten Patienten publiziert. Während  $34 \pm 32$  Monaten hatten 34% der symptomatischen

Patienten (Synkope oder überlebter Herz-Kreislauf-Stillstand) und 27% der asymptomatischen Patienten (nur typisches EKG) ein relevantes Arrhythmie-Ereignis. Die Mortalität betrug 0% nach Implantation eines Defibrillators (ICD), 26% unter alleiniger medikamentöser Therapie mit Antiarrhythmika (Amiodaron und/oder Betablocker) und 31% bei den unbehandelten Patienten.

Obwohl keine prospektiven Untersuchungen vorliegen, muss aufgrund dieser Daten gefolgert werden, dass beim Brugada-Syndrom die ICD-Implantation die Therapie der Wahl ist, und zwar sowohl bei symptomatischen wie asymptomatischen Patienten [6].

Die Bücher sind betreffend dieser neuen Entität sicher noch nicht geschlossen. Das Brugada-Syndrom scheint aber häufiger zu sein, als initial angenommen. Vorerst ist entscheidend, dass dieses spezielle EKG-Bild bei möglichst vielen Ärzten bekannt wird und Patienten mit Verdacht auf Brugada-Syndrom in Zusammenarbeit mit einem spezialisierten Zentrum abgeklärt und behandelt werden.

**Herz 22: 258-290, (1997)**

**Das Brugada-Brugada-Syndrom**

**Ein Beitrag zur Erkennung von Risikopatienten bezüglich eines plötzlichen Herztodes ohne strukturelle Herzerkrankung**

F. de Haan, G. Breithardt

Solingen und Münster

In über 90% aller Patienten mit durchgemachter Synkope oder dokumentierter ventrikulärer Tachykardie findet sich eine strukturelle Herzerkrankung, meistens eine koronare Herzerkrankung oder Kardiomyopathie. Bei etwa 5% aller Überlebenden nach dokumentierter ventrikulärer Tachykardie läßt sich aufgrund klinischer, laborchemischer und nichtinvasiver und invasiver technischer Untersuchungsergebnisse keine strukturelle Herzerkrankung feststellen. Dazu gehören Patienten mit QT-Syndrom mit und ohne Taubheit, Patienten mit Verapamilsensitiven Formen der Kammertachykardie aus dem Ausflußtrakt des rechten Ventrikels und Patienten mit idiopathischem Kammerflimmern. Letztere Gruppe wird seit 1992 in dem Register "UCARE" der Europäischen Gesellschaft für Kardiologie geführt; analog gibt es seit 1994 ein Register in den Vereinigten Staaten unter dem Namen "IV/US".

Erstmals wurden 1992 von den Brüdern Pedro und Josep Brugada elf Patienten vorgestellt (sechs Männer, zwei Frauen und drei Kinder), bei denen entweder einmalig oder mehrfach ein Herz-Kreislauf-Stillstand mit Reanimation aufgetreten war. Allen Patienten gemeinsam war ein RSB im Ruhe-EKG mit persistierender ST-Strecken-Hebung in den rechtspräkordialen Ableitungen ohne Nachweis einer strukturellen Herzerkrankung (Abbildung 1). Diese EKG-Veränderungen können vorübergehend und in ihrer Ausprägung stark wechselnd sein. Eine familiäre Häufung wird in 20 bis 30% der Fälle beobachtet.

Bei den überwiegend jungen Patienten (ältester Patient 53 Jahre) waren bei klinischen ebenso wie bei labortechnischen Untersuchungen keine Auffälligkeiten festzustellen. Sie fühlten sich ausnahmslos beschwerdefrei. Es gab auch keine

Hinweise auf extrakardiale Krankheitsmerkmale wie Schilddrüsenerkrankung, Leber- oder Nierenerkrankungen. Auch medikamentöse Einflüsse waren nicht nachzuweisen.

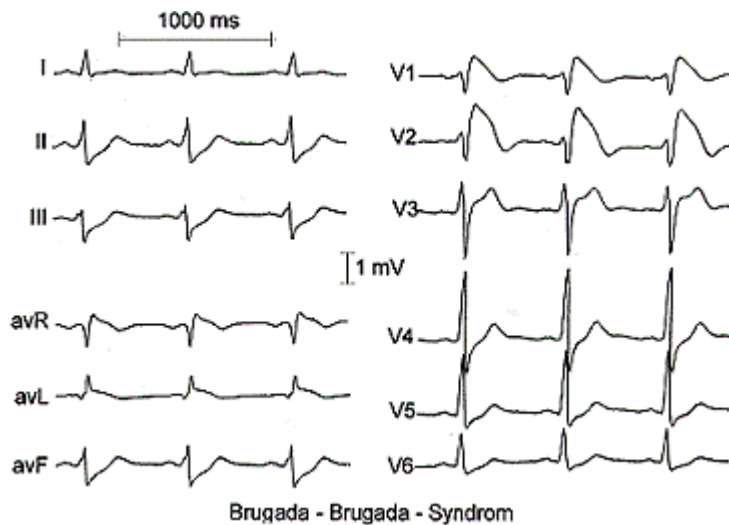


Abbildung 1. EKG-Beispiel.

Im Ruhe-EKG fand sich bis auf eine Ausnahme (absolute Arrhythmie bei Vorhofflattern/Vorhofflimmern) ein normfrequenter Sinusrhythmus bei Sagittal- oder Steiltyp. Die Zeitintervalle waren bis auf den verbreiterten QRS-Komplex normal. Auffällig war der RSB mit zeltförmig deszendierender ST-Strecken-Hebung in den rechtspräcordialen Ableitungen. In der Zwischenzeit hat sich bei insgesamt 50 bis 60 Patienten mit diesen Merkmalen herausgestellt, daß diese markante abnorme Repolarisation manchmal nur intermittierend vorkommen kann.

Nichtinvasive Untersuchungsmethoden wie Ergometrie, Echokardiographie und Röntgenaufnahmen waren ebenso wie invasive Befunde einschließlich Koronarangiographie und rechtsventrikulärer Angiographie unauffällig. Auch im Langzeit-EKG über 24 Stunden ergab sich nur eine unbedeutende ventrikuläre und supraventrikuläre Extrasystolie. Auffälligkeiten im Hinblick auf die QT-Dispersion oder Herzfrequenzvariabilität fehlten. Auch bei einigen Patienten durchgeführte Myokardbiopsien wiesen keine abnormen Befunde auf.

Bei der elektrophysiologischen Untersuchung waren bei allen Patienten polymorphe ventrikuläre Tachykardien leicht auslösbar. Auffällig war, daß das HV-Intervall während des Sinusrhythmus bei vielen Patienten verlängert war. Ein Patient zeigte bei der elektrophysiologischen Untersuchung eine verlängerte Sinusknotenerholungszeit.

Für die Krankheit spezifische Hinweise aus der Familienanamnese fehlten.

Der klinische Verlauf über bisher fünf Jahre ergab, daß bis auf einen Todesfall (möglicherweise extrakardial bedingt) nahezu alle Patienten nach Implantation eines automatischen Defibrillators und Medikation mit Betablockern und/oder Amiodaron hinsichtlich einer erneuten Synkope oder lebensbedrohender ventrikulärer Tachykardien unauffällig waren. Dabei ist nicht beschrieben worden, wie oft nach Implantation eines ICD Schocks abgegeben wurden.

Der zugrundeliegende Mechanismus der Leitungsstörung, der abnormen Repolarisation und der frühzeitigen Neigung zu lebensbedrohenden ventrikulären Arrhythmien ist bisher nicht geklärt. Die Erfahrung, daß die oben beschriebenen medikamentösen Maßnahmen zumindest bei einigen Patienten effektiv zu sein schienen, legt den Verdacht nahe, daß Einflüsse des autonomen Nervensystems eine Rolle spielen können.

Die Tatsache, daß bei der elektrophysiologischen Untersuchung ein auffällig verlängertes HV-Intervall gemessen wurde, legt den Verdacht nahe, daß es sich um eine Erkrankung des HIS-Purkinje-Systems handeln könnte. Der polymorphe Charakter der auslösbaren ventrikulären Tachykardie und die kurze Zykluslänge lassen an einen funktionellen Reentry-Mechanismus mit wechselndem Austrittspunkt denken. Im Gegensatz zu den Torsade-de-Pointe-Tachykardien beim QT-Syndrom beruhend auf einer frühen Depolarisation nach vorangehender Bradykardie fand sich bei den hier untersuchten Patienten ein funktionaler Reentry-Kreis, der leicht durch spontane oder induzierte vorzeitige Extraschläge in Gang gesetzt werden konnte. Der zugrundeliegende Mechanismus mag auf einer Dispersion der Refraktärität oder einer ausgeprägten anisotropen Leitung beruhen. Gegenwärtig wird diskutiert, inwieweit eine Beziehung zwischen Brugada-Syndrom und der arrhythmogenen rechtsventrikulären Erkrankung besteht.

### **Schlußfolgerung**

Das beschriebene Brugada-Brugada-Syndrom ist ein Beispiel dafür, daß das frühzeitige Erkennen solcher Patienten für diese lebensrettend sein kann. Dabei fällt insbesondere dem niedergelassenen Kardiologen die Aufgabe zu, in Kenntnis der Anamnese und der kardiologischen Untersuchungsbefunde mit aufmerksamem Studium des Ruhe-EKG an die oben beschriebenen Zusammenhänge zu denken und den Patienten zur weiteren Diagnostik und Behandlung einem entsprechend kompetenten kardiologischen Zentrum zuzuweisen.

### Literatur

1. Brugada P. Right Bundle Branch Block, Persistent ST Segment Elevation and Sudden Cardiac Death: A Distinct Clinical and Electrocardiographic Syndrome. JACC 1992;20:1391-6.
2. Priori SG. Survivors of Out-of-Hospital Cardiac Arrest With Apparently Normal Heart. Circulation 1997; 95:265-72.

Für die Verfasser:

Dr. F. de Haan

Bergstraße 24

D-42651 Solingen

email: [FdeHa@aol.com](mailto:FdeHa@aol.com)